حالة سريرية

DR.MICHAEL SALLOM

- مريض ع0ن
- 28سنة

- راجع بشكاية تورم كبير الحجم على الجدار الوحشي للصدر الأيسر ظهر منذ حوالي السنة
- تطور الألم المرافق منذ حوالي 3 أسابيع
- لا نقص وزن
- لا ترفع حروري
- لا زلة تنفسية

الفحص السريري

- كتلة ممضة قاسية على الجانب الوحشي للصدر الأيسر غير متحركة في العمق والجلد مثبت فوقها تمتد من الضلع الخامس حتى الضلع التاسع
- لا احمرار
- لا حرارة موضعية

- أجري للمريض تصوير طبقي محوري للصدر

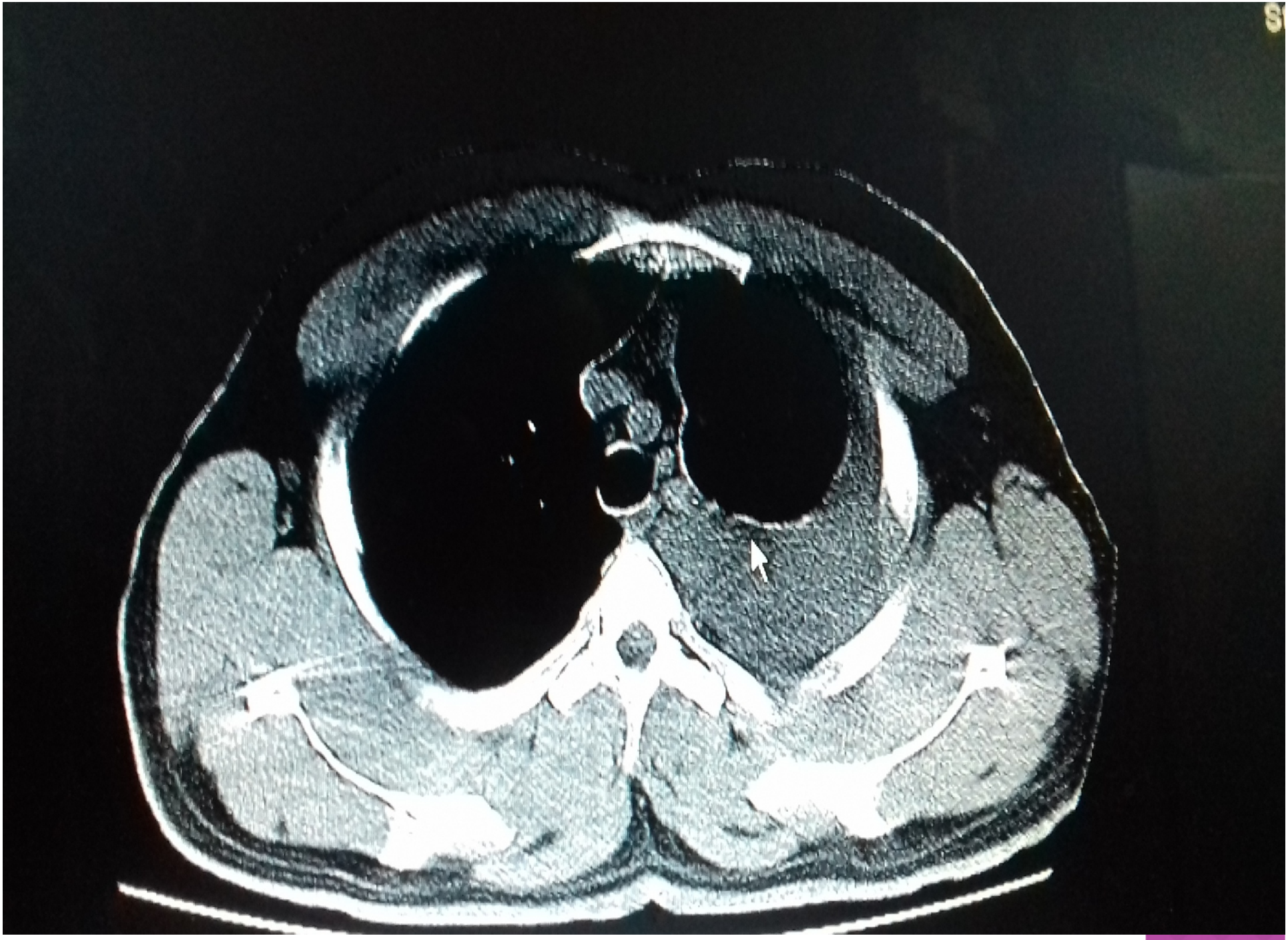

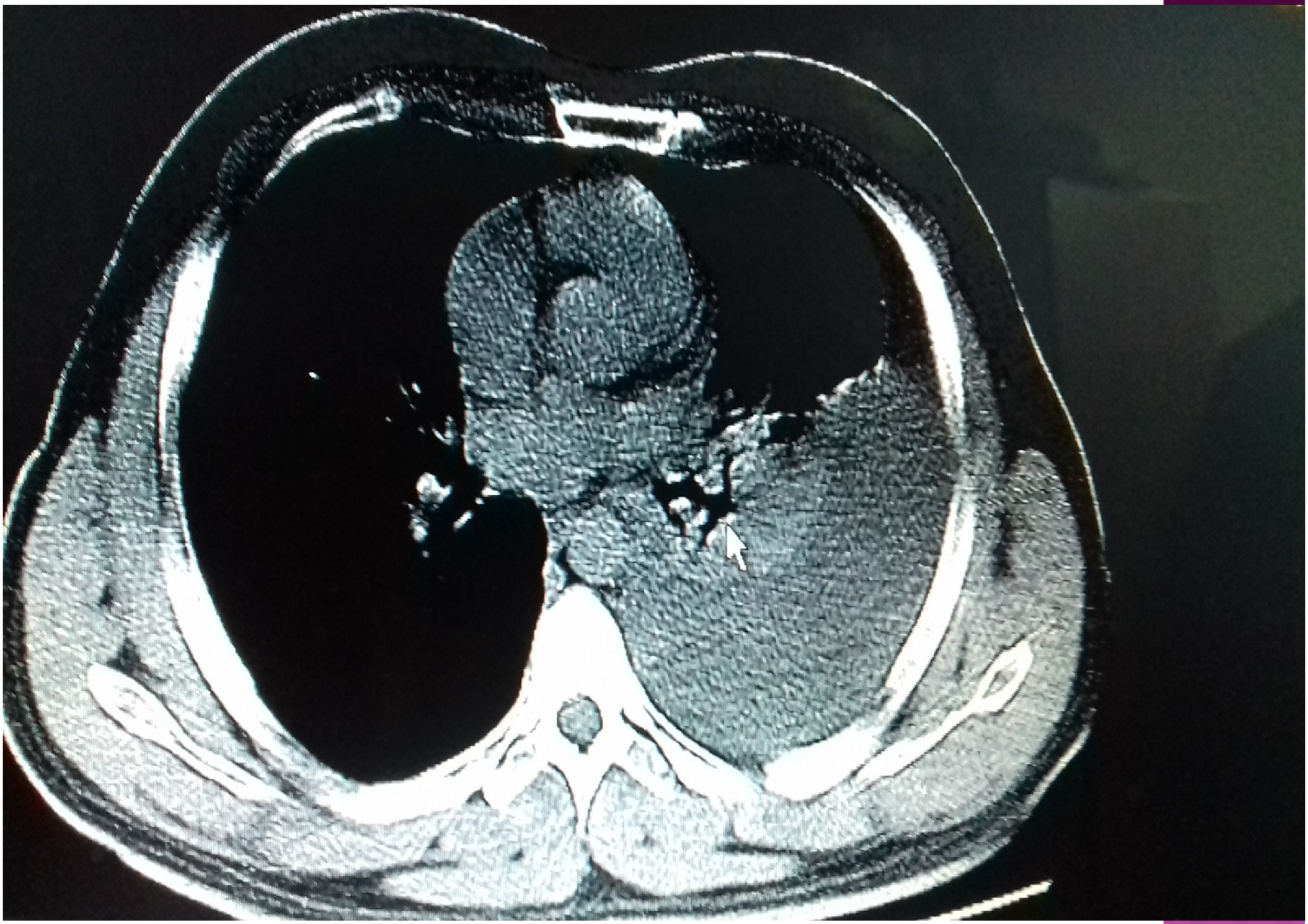

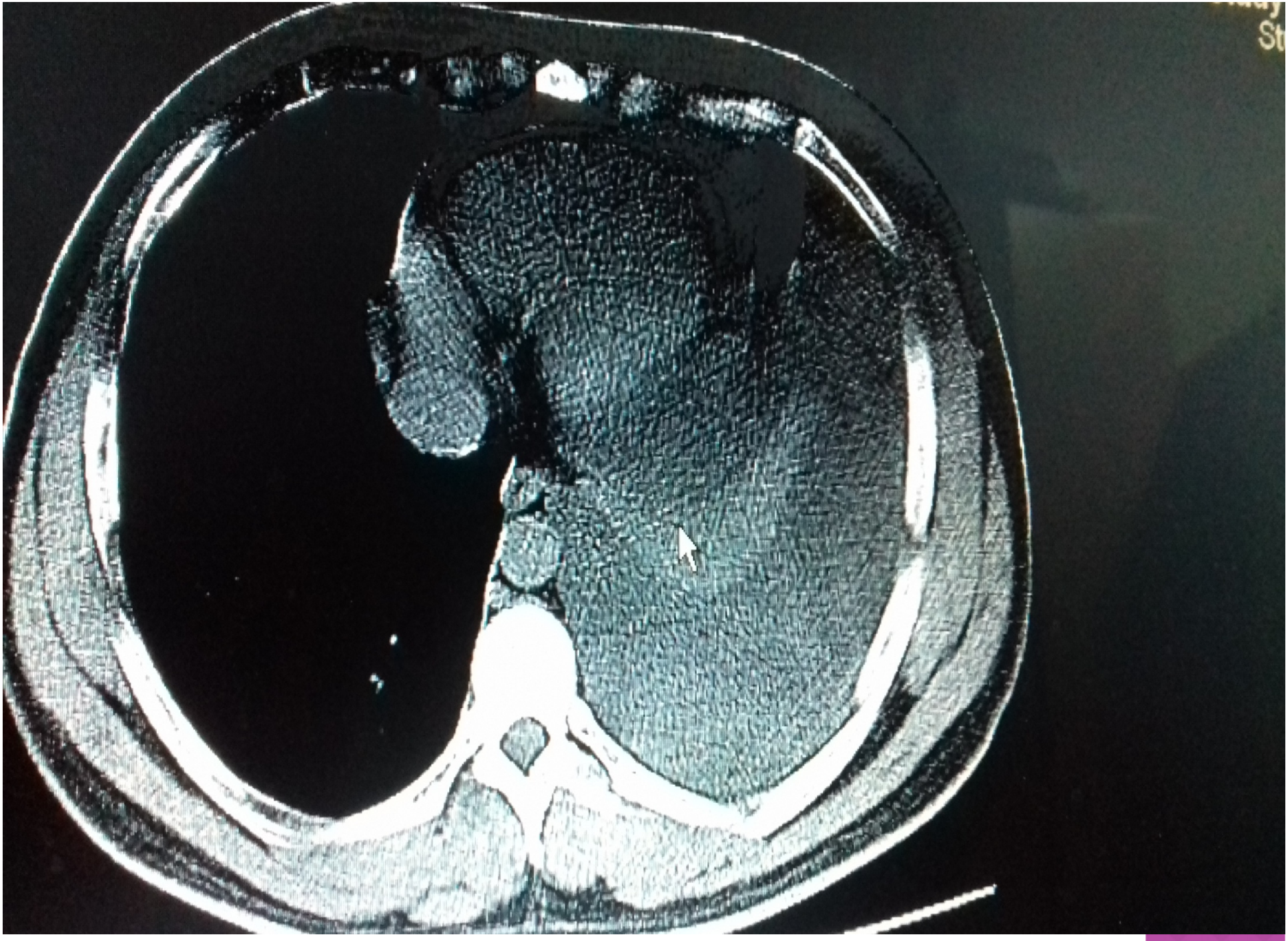

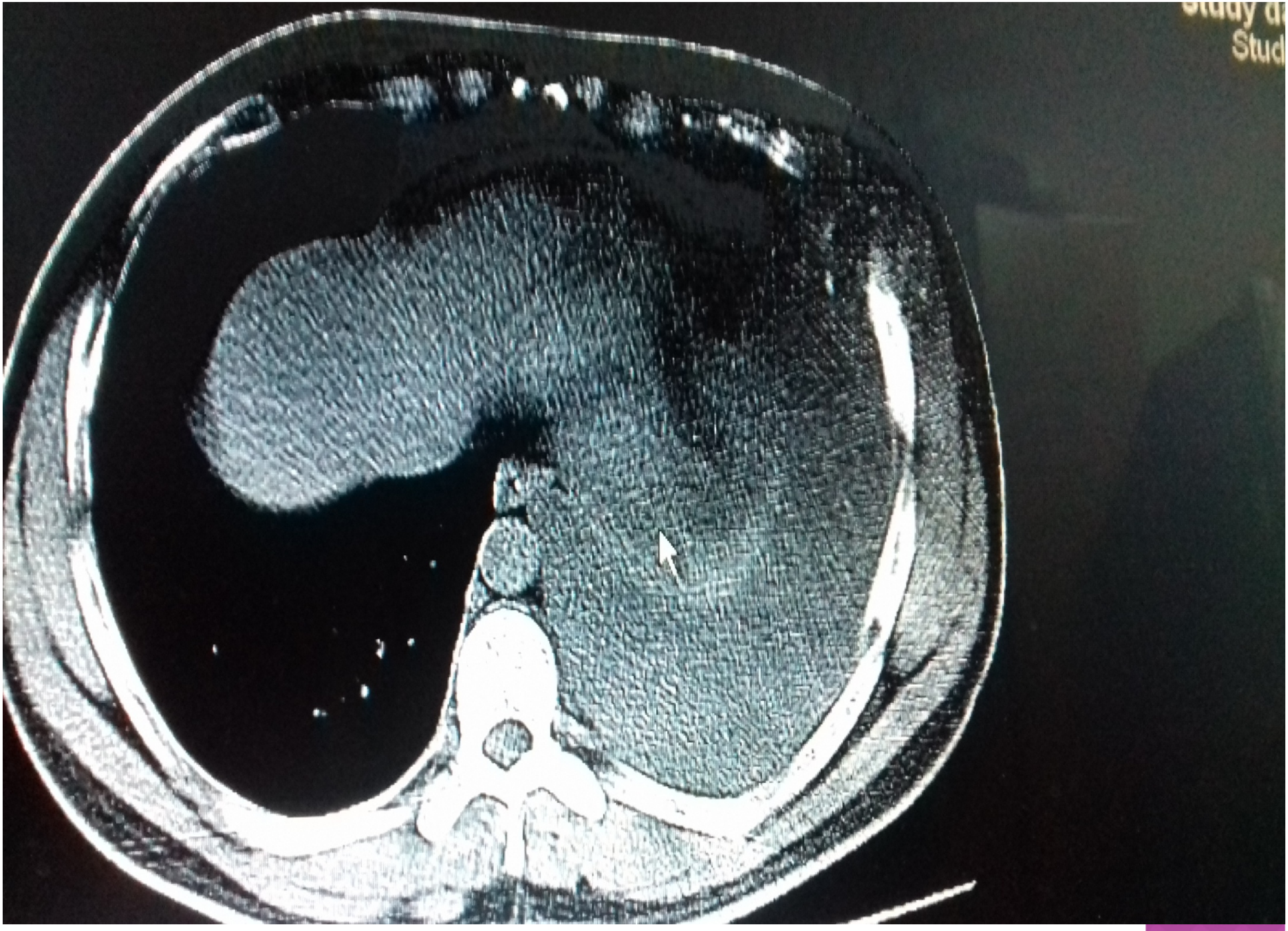

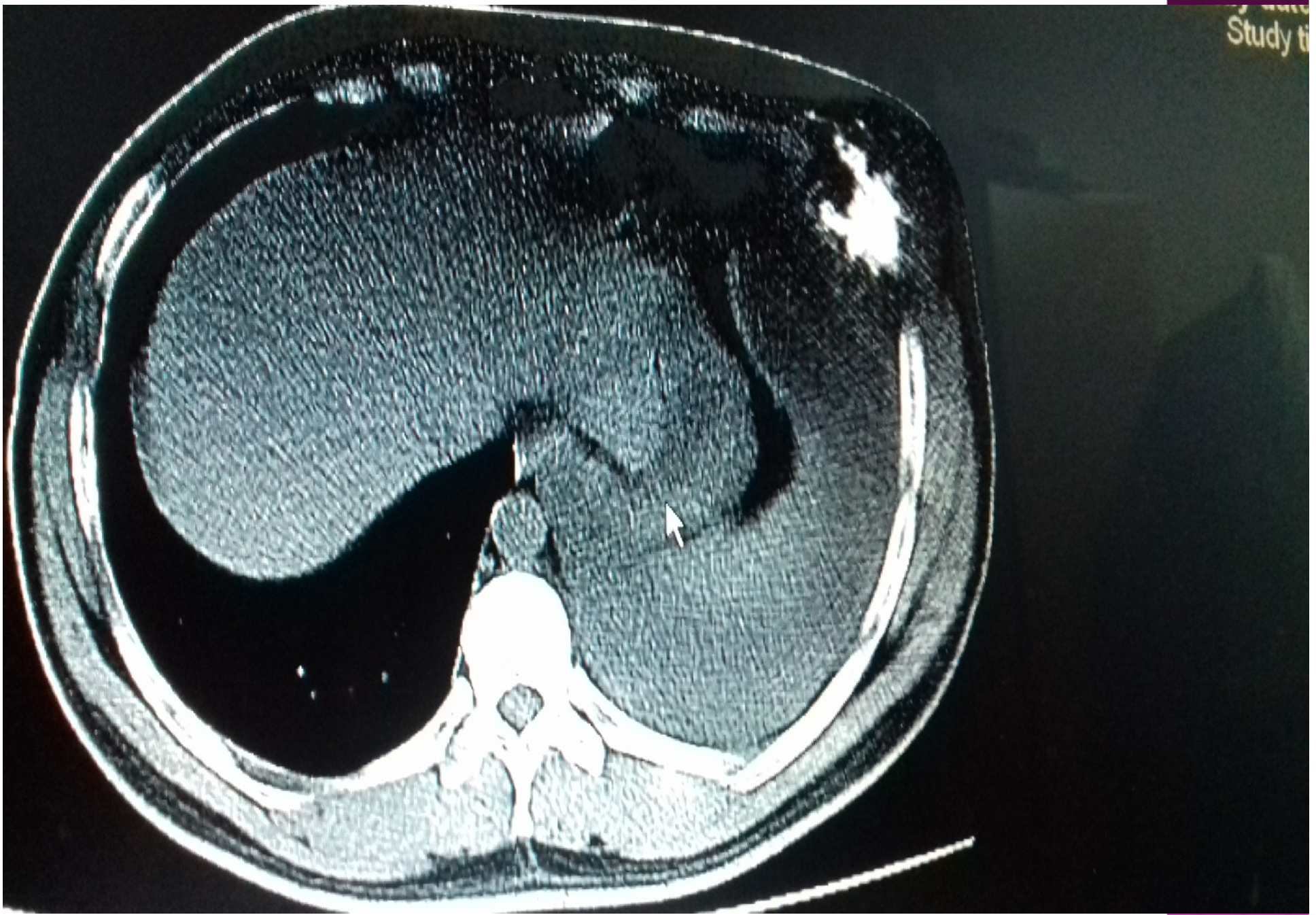
Study ti

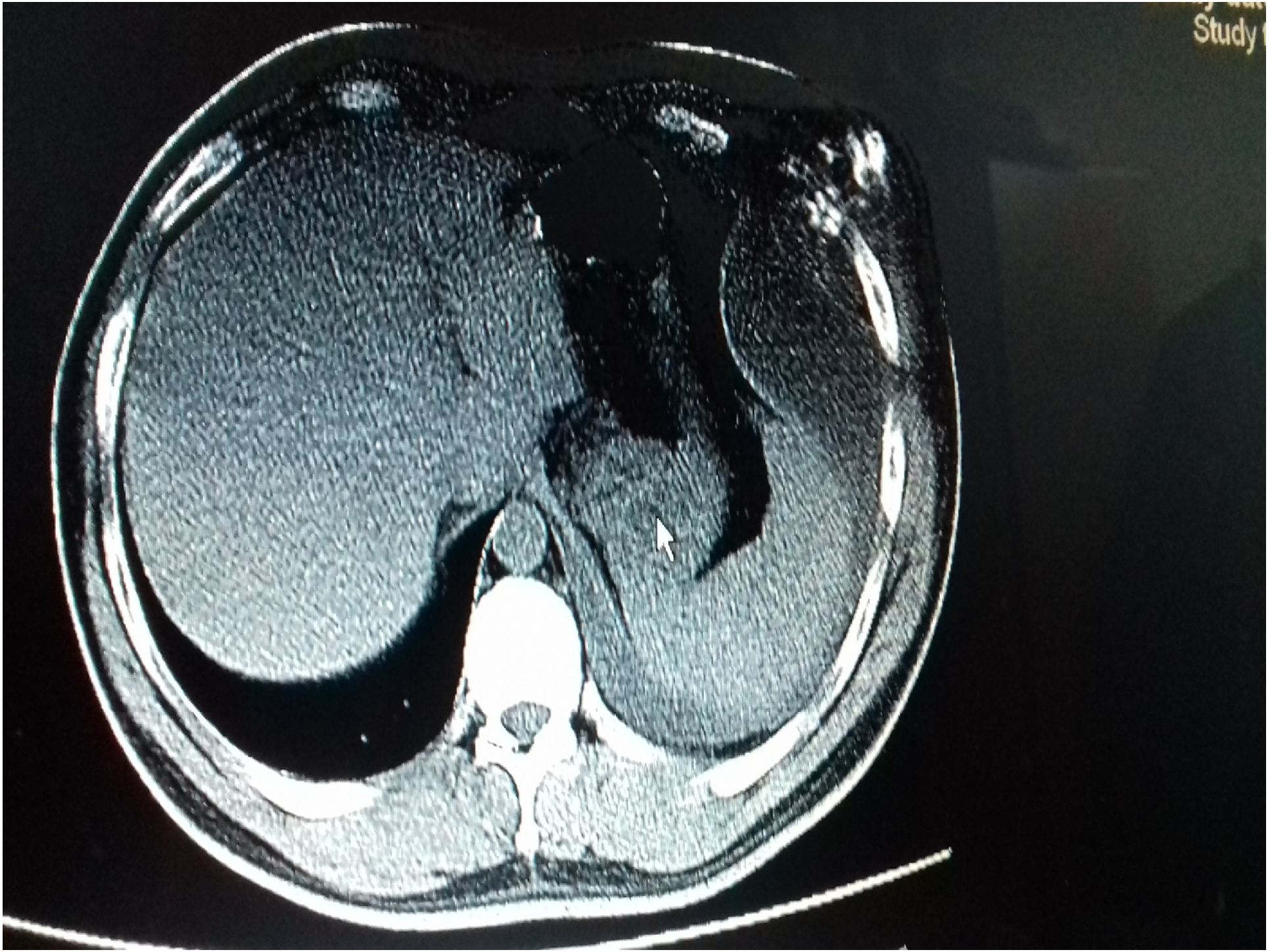
Study

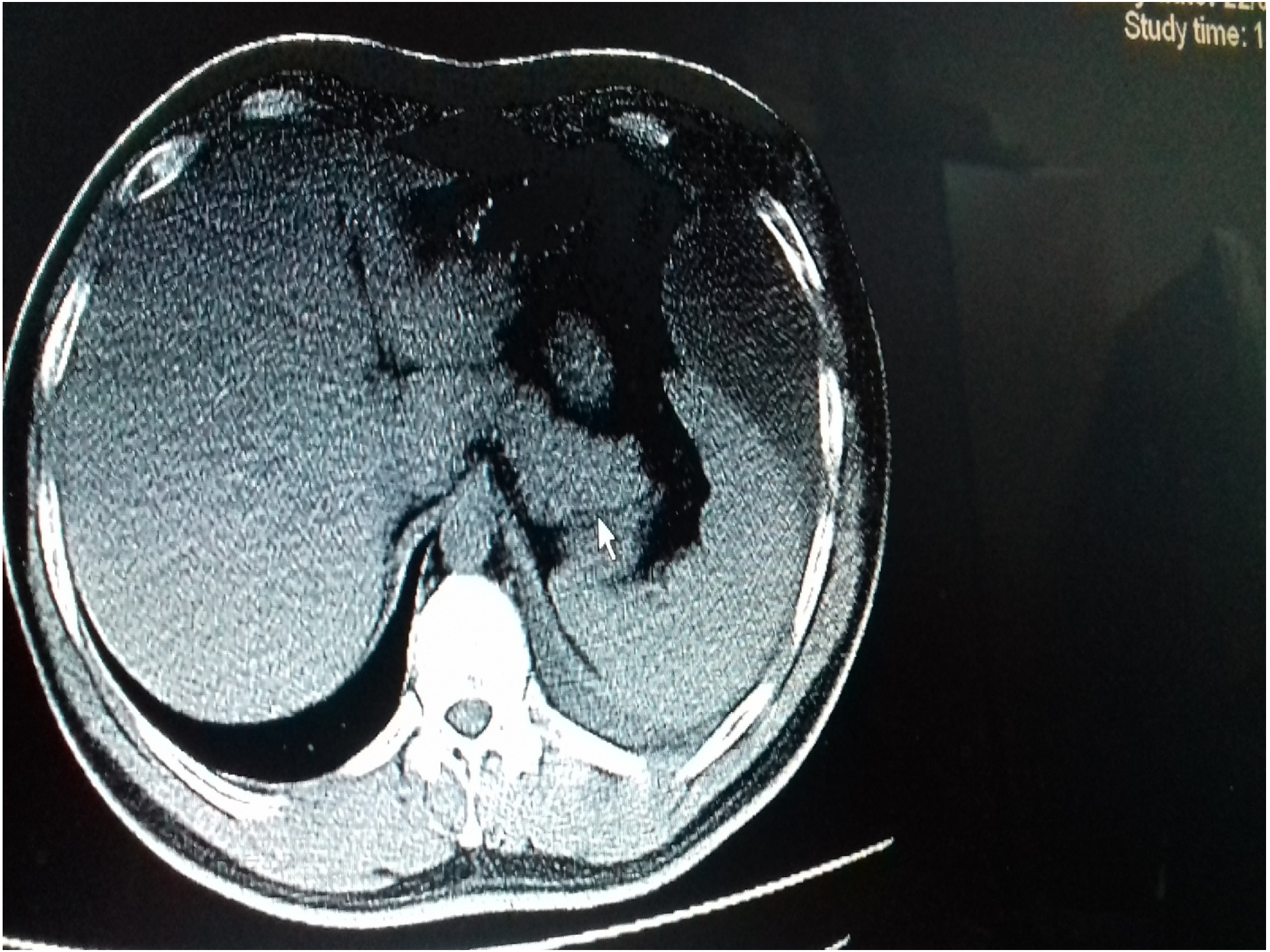
Study time: 1

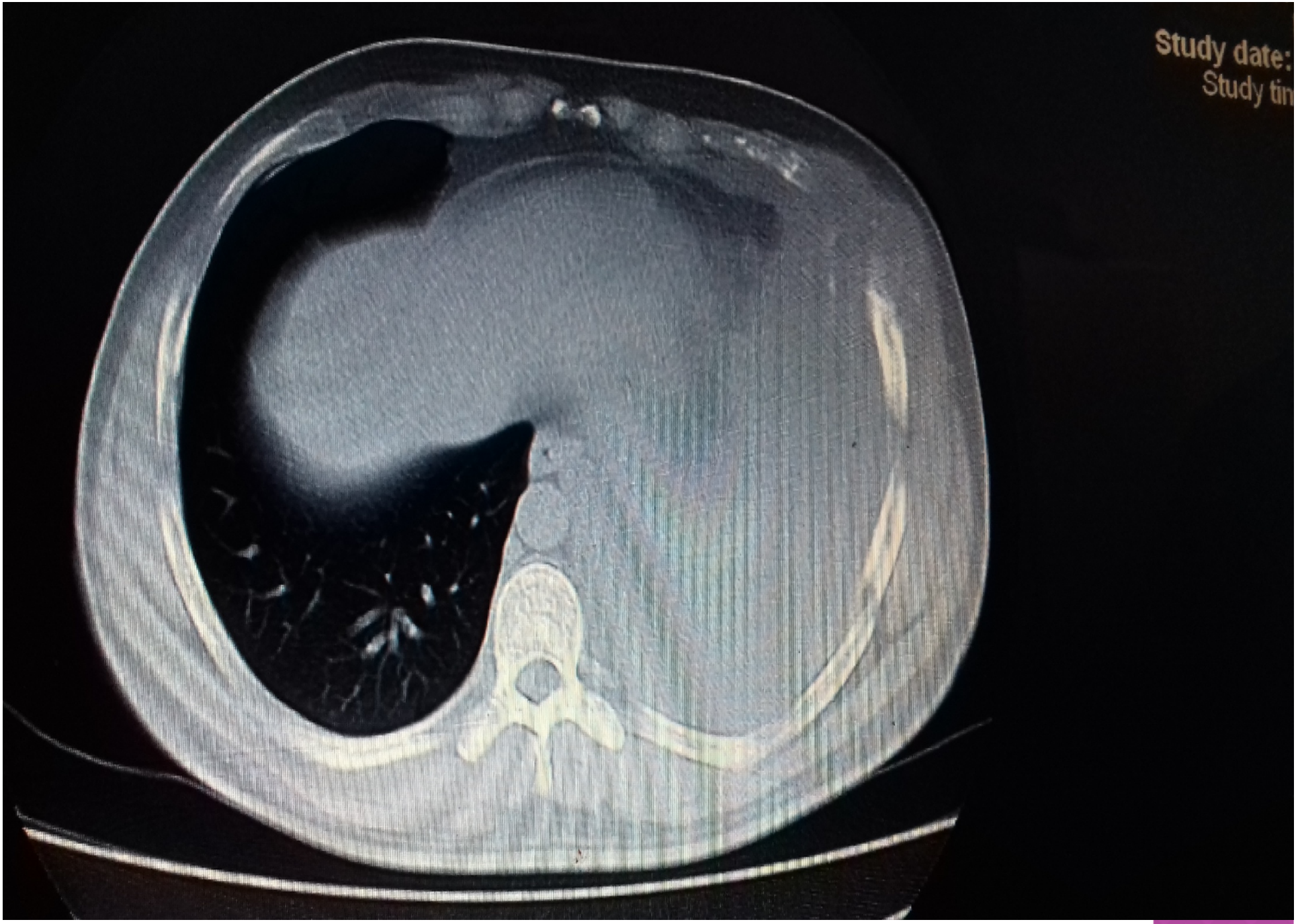
Study date:
Study tin

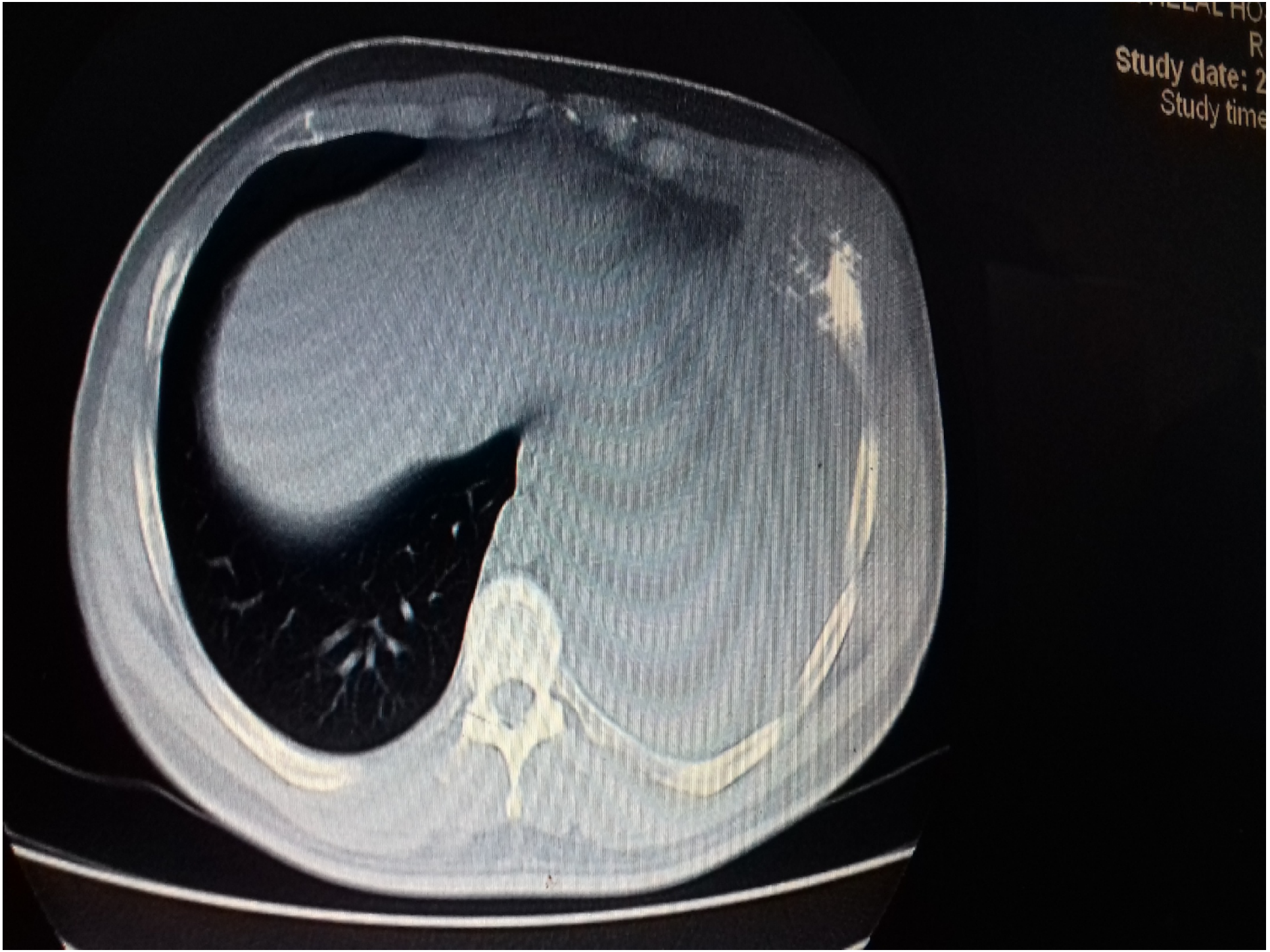
Study date: 2
Study time

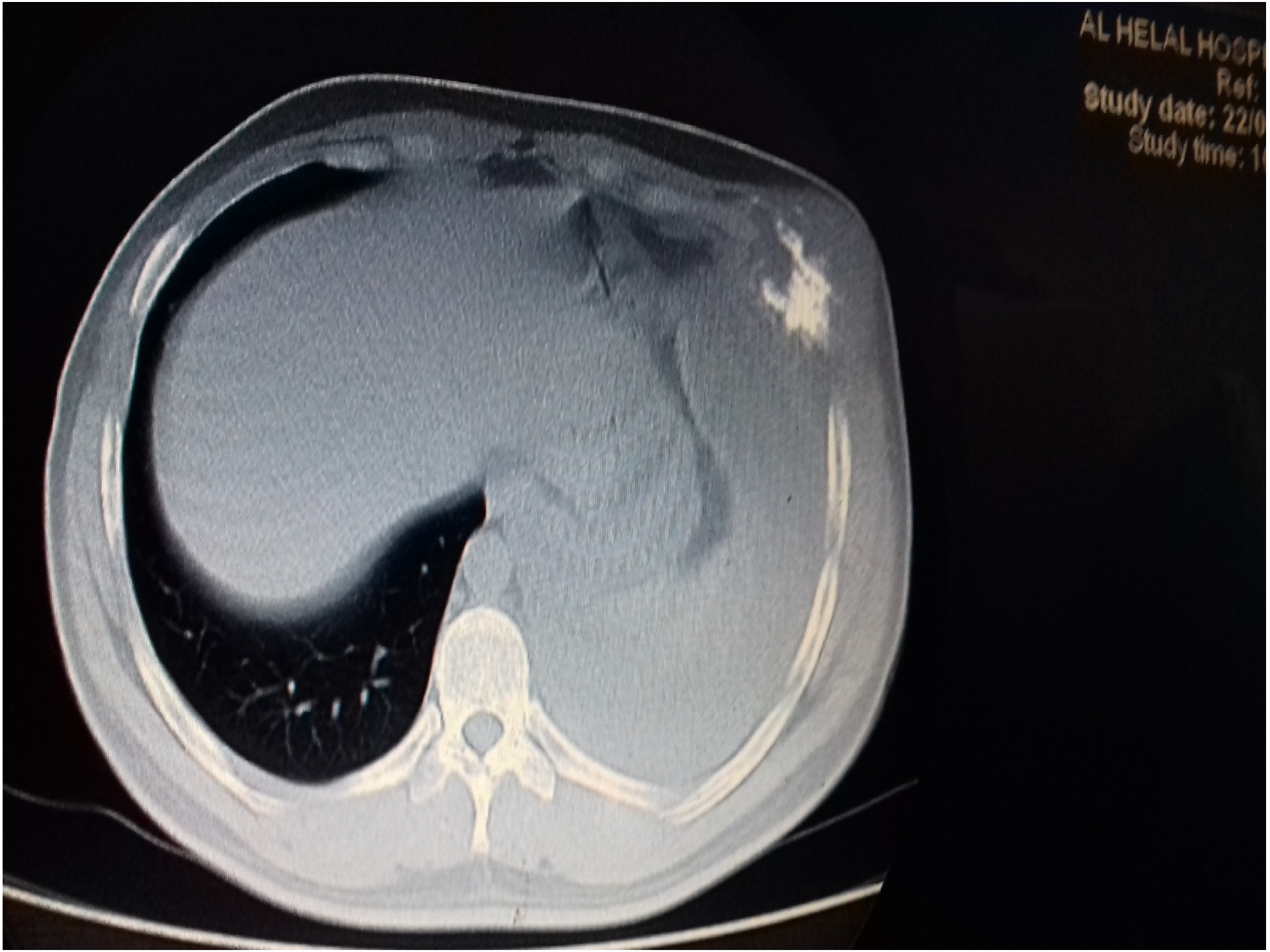
AL HELAL HOSP
Ref:
Study date: 22/0
Study time: 1

- المريض مجرى له خارجيا
- خزعة جنب
- تحليل سائل الجنب

الدكتور وليد الصالح

AL-SALEH W. MD, D.E.S, PhD, MIAC, FIAPath

اخصائي دولة بالتشريح المرضي و الباثالوجيا النسائية و المناعة النسيجية

حائز على شهادتي الدراسات التخصصية D.E.S والدكتوراة دولة Ph.D

بالتشريح المرضي الجراحي و المناعة النسيجية من بلجيكا – سويسرا (جنيف)

مدير عام مشفى البيروني لمعالجة الأورام (سابقاً) – اختصاصي الباثالوجيا النسائية بجامعة دمشق

أستاذ و رئيس قسم التشريح المرضي (الباثالوجيا) في كلية الطب بجامعة دمشق

أستاذ (زائر) في كليتي الطب بجامعة لوزان (سويسرا) و جامعة لييج (بلجيكا)

Pathology Number: 7866

Patient's Name: السيد عماد نقرش

Patient's Age: 28 Years

Referring Physician: Dr. Halla AL-REFAY

Date Received: 23/05/2019

Specimen Submitted: Pleural Biopsies

Gross Findings:

Good fragments, measure in aggregate 8 mm, *in toto*

Clinical History:

Left Pleural effusion

Microscopic Examination:

Microscopic examination of serial sections reveals good fragments of pleural tissue showing a chronic inflammatory-cell infiltrate rich in lymphocytes; plasma cells; and histocytes; with some epithelioid cells and reactive mesothelial cells; with focal fibrosis.

CONCLUSION:

Pleural Biopsies:

Chronic Pleuritis, With Some Epithelioid Cells; and Benign Reactive Mesothelial Cells

Tubeculous Pleuritis may be Suggested; Correlation with Clinical History, Lab. Investigations, and Radiology For Confirmation

NO Malignancy

Prof. Walid AL-SALEH
MD, D.E.S, Ph.D, MIAC, FIAPa
Consultant Gynecopathologist
Tél.: 093613160

Walid AL-SALEH MD, DES, PhD

دمشق – طلياني / عرنوس – جانب بناء المهندسين هاتف: 3326935

فاكس: 3326935: خلوي: 0933613160. بريد الكتروني: walid-s61@hotmail.com

Specimen # : SU-17-9842 26-May-17

Clinical History:

Gross Examination:

Received is a bloody fluid measuring 20 cc for cytologic examination.

Diagnosis:

PLEURAL EFFUSION; CYTOLOGIC EXAMINATION:

NEGATIVE FOR MALIGNANT CELLS.

PREDOMINANTLY REACTIVE MESOTHELIAL CELLS.

- أجري للمريض خزعة شقية من الكتلة تحت التخدير الموضعي وكانت النتيجة

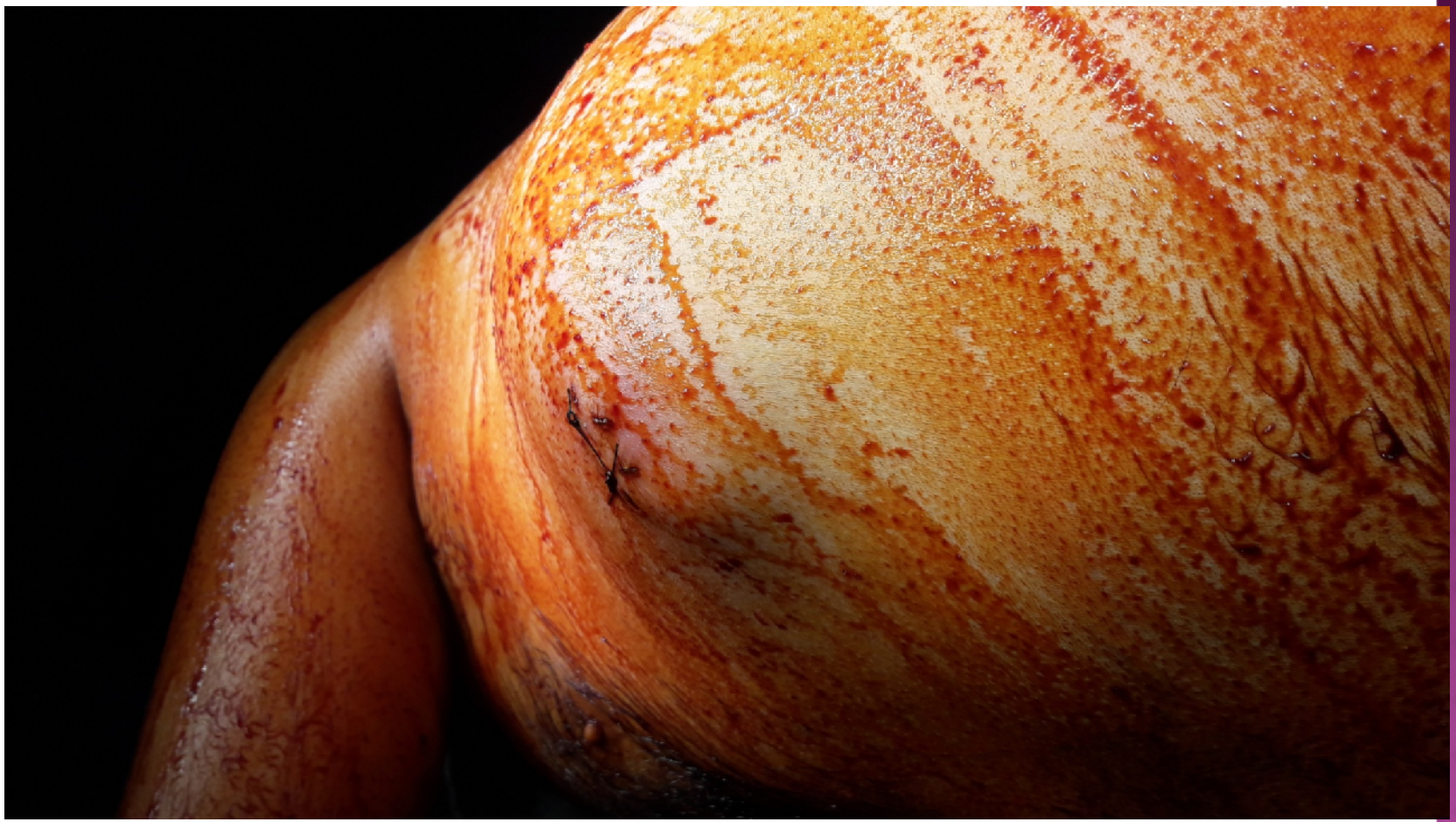

PATHOLOGY REPORT

المريض: عماد نقرش	العمر: 28	الطبيب المرسل: د. ميشيل سلوم	
تاريخ استلام العينة: 26-May-19	تاريخ اصدار التقرير: 03-Jun-19	Specimen # : SU-17-9892	

Clinical History:

Gross Examination:

Received are multiple fragments of white, pink, firm tissue measuring in aggregate 4 x 3 x 1.5 cm. Submitted entirely for examination.

Diagnosis:

CHEST WALL, MASS, BIOPSIES:

CHONDROSARCOMA, HIGH-GRADE

- تم تحضير المريض لإجراء العمل الجراحي بالتنسيق مع شعبة الجراحة التجميلية

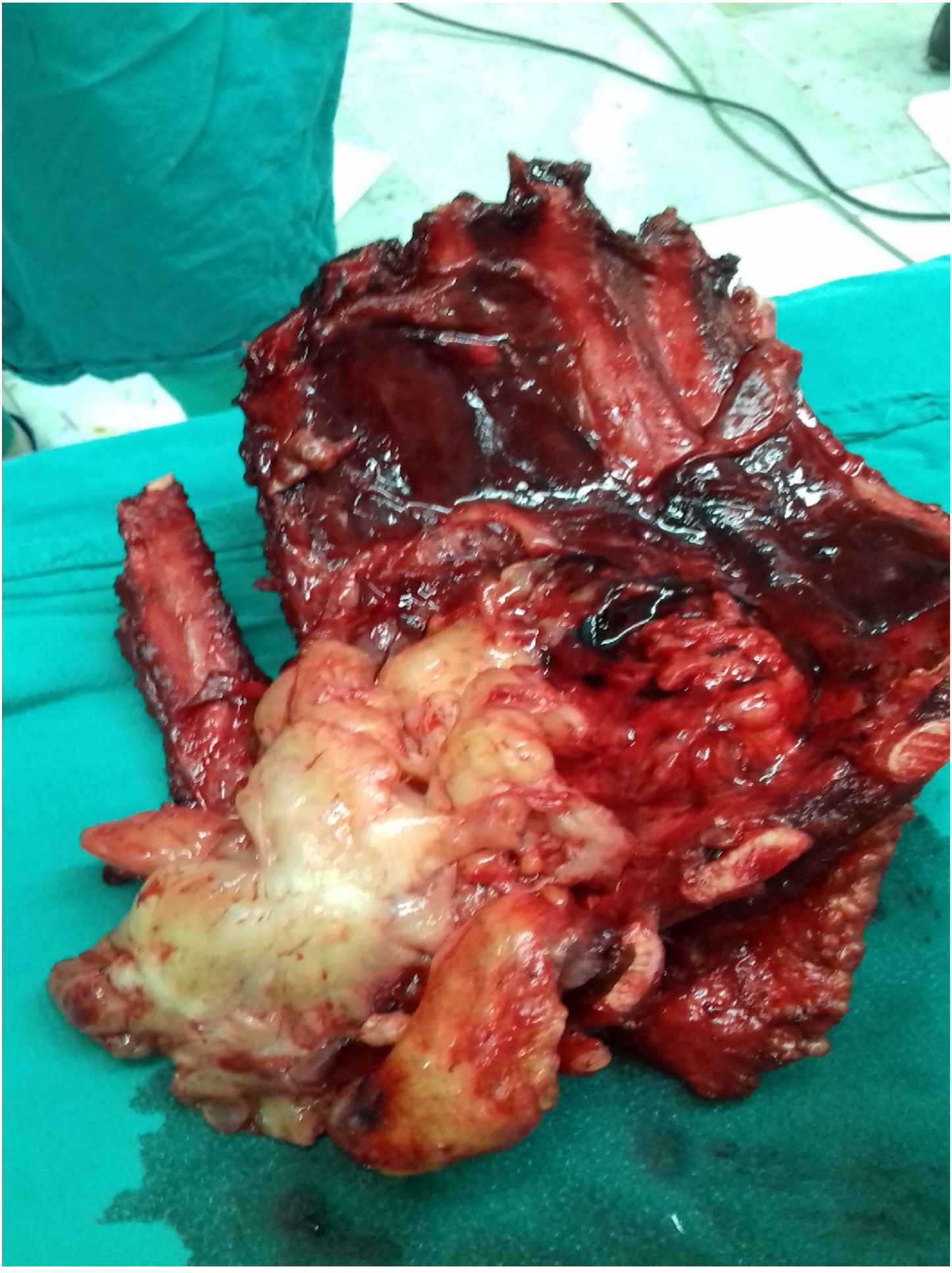

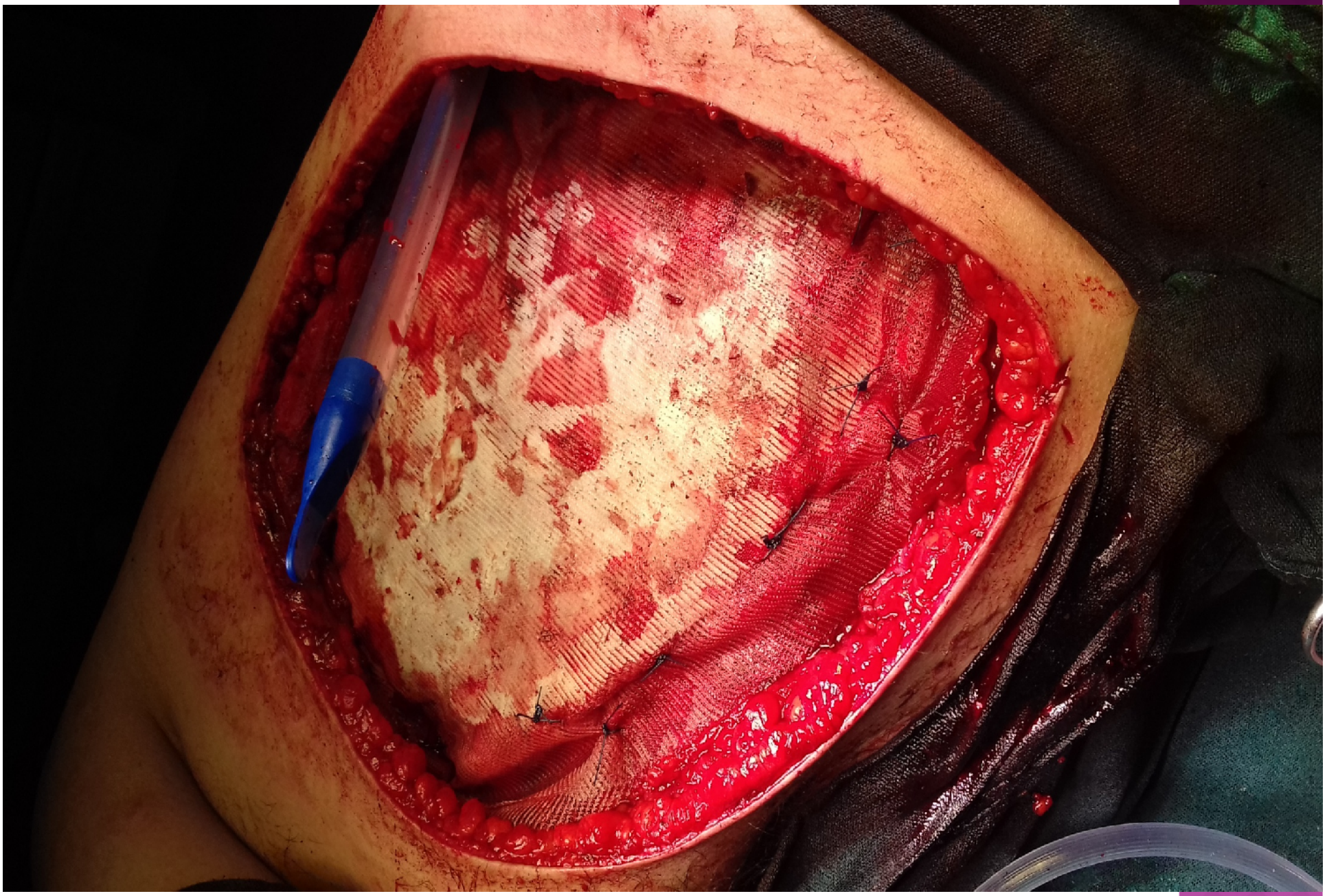

Syrian Arab Republic
Ministry Of Health
General Assembly Of Damascus Hosp.

الجمهورية العربية السورية
وزارة الصحة
الهيئة العامة لمستشفى دمشق

PATHOLOGY REPORT

الاسم: عماد نقرش | العمر: 28 | الطبيب المرسل: د. ميشيل سلوم

تاريخ استلام العينة: 10-Jun-19 | تاريخ اصدار التقرير: 18-Jun-19 | Specimen # : SU-19-0036

Clinical History:

Gross Examination:

A- Received is a fragment of left anteriorchest wall measuring 25 x 20 x 9 cm containing six ribs, covered with an ellipse of skin measuring 19.5 x 10 cm. Gross inspection shows a scar measuring 4 cm in greatest dimension. Cut sectioning shows tan, yellowish, firm subcutaneous lesion measuring 9 cm in greatest dimension. Representative sections submitted for examination.
B- Received is a fragment of brown, white, soft tissue measuring 0.5 x 0.5 cm. Submitted entirely for examination.
C- Received is a fragment of tan, brown, soft tissue measuring 4.5 x 2.5 x 0.8 cm. Submitted entirely for examination.

Diagnosis:

A- LEFT ANTERIOR CHEST WALL, MASS, EXCISION:

CHONDROSARCOMA, HIGH-GRADE.
THE TUMOR MEASURES 11 CM IN GREATEST DIMENSION.
THE TUMOR INVADES THE SKELETAL MUSCLE AND BONY TISSUE.
THE TUMOR INVADES THE PARIETAL PLEURA.
MARGINS ARE FREE.

B- PERICADIUM; BIOPSIES:

NON-SPECIFIC INFLAMMATION WITH CONGESTION
NO EVIDENCE OF MALIGNANCY.

C- VISCERAL PLEURA; BIOPSIES:

NON-SPECIFIC INFLAMMATION WITH CONGESTION
NO EVIDENCE OF MALIGNANCY.

د. لينة وجيه أسعد
MD, FCAP, FASCP
رئيسة قسم التشريح المرضي

د. كناز الخاني
MD
أخصائي تشريح مرضي

- قبل المريض في العناية العامة لمدة أربعة أيام
- أجري له تنظير قصبات مرن في اليوم التالي للعمل الجراحي ورشف المفرزات
- تخرج بعدها بحالة عامة جيدة للشعبة

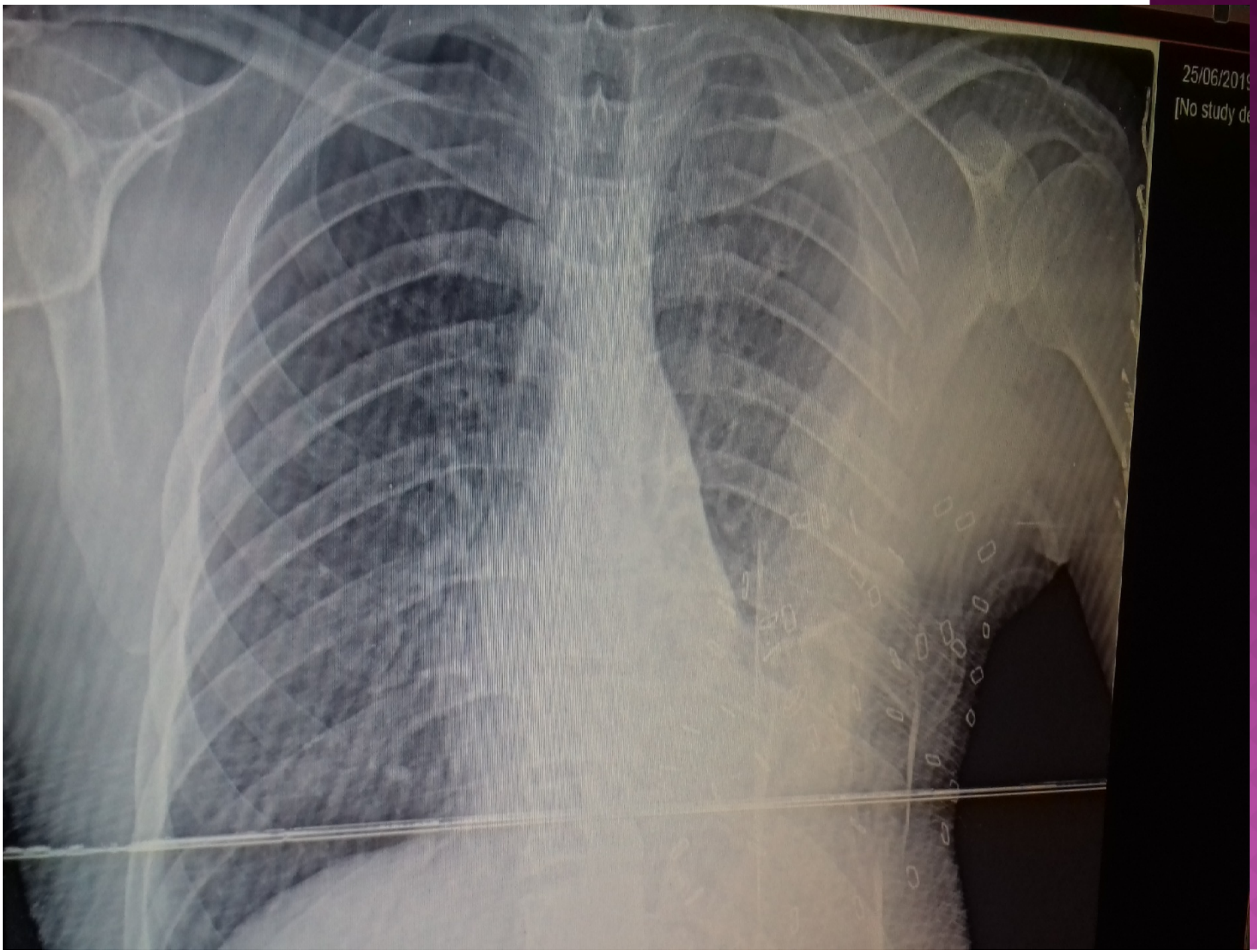
25/06/201
[No study de